

**BOZ CANAVARDA (*CANIS LUPUS L.*) BAŞI QANLA
TƏMİN EDƏN ARTERİAL MƏNBƏLƏR
VƏ ONLARIN TOPOQRAFO-ANATOMİK TƏSVİRİ****N.İ.ƏLİYEV**

Altı fərd əsasında boz canavarda başın arterial sistemi öyrənilmiş, kəlləxarici hissənin səthi və dərin qat arterialları, eləcə də baş beyinin arterial mənbələri müfəssəl təsvir edilmişdir. Həmçinin beyin əsasının arterial dövrəni və ondan baş beyinə ayrılan damarların sxematik təsviri əks olunmuşdur.

"Canis" taksonunda mərkəzi mövqe tutan boz canavarın ümumi quruluş xüsusiyyətləri, biologiyası və ekologiyası geniş öyrənilsə də [1, 2, 3, 4, 5, 6], onun qan-damar sistemi, xüsusən də, baş beyin qan dövrəni öyrənilməmiş qalmışdır. Odur ki, əldə etdiyimiz faktiki materiallar əsasında boz canavarda təkcə baş beyin qan damarlarını deyil, bütövlükdə başı qanla təmin edən arterial qan damarlarını, onların topoqrafo-anatomik vəziyyətlərini tədqiq etməyi vacib hesab etdik. Bu məqsədlə də müxtəlif vaxtlarda əldə olunmuş altı ədəd boz canavar cəsədindən material kimi istifadə etdik.

Aparılan tədqiqatlar göstərdi ki, boz canavarın başı, aorta qövsündən ayrılan adsız, yaxud bazu-baş arteriyası ilə sol körpücükaltı arteriyadan başa doğru ayrılan damarlardan qan alır. Bazu-baş arteriyası dərhal sağ və sol ümumi yuxu arteriyalarını özündən ayırır. Bundan sonra bazu-baş arteriyasının davamı sağ körpücükaltı arteriyanı əmələ gətirir. Sağ və sol körpücükaltı arteriyalar şaxələnmələrinə görə fərqlənmirlər.

Körpücükaltı arteriya aşağıdakı şaxələrə ayrılır: onurğa arteriyası (*art. vertebralis*), qabırğa-boyun kötüyü (*truncus costocervicalis*), daxili döş arteriyası (*art. thoracica interna*), çiyin-boyun kötüyü (*truncus somocervicalis*), xarici döş arteriyası (*art. thoracica externa*), qoltuq arteriyası (*art. axillaris*).

Körpücükaltı arteriyanın şaxələrindən yalnız onurğa arteriyası başbeyinin vaskulyarizasiyasında iştirak edir.

Onurğa arteriyası körpücükaltı arteriyanın şaxəsi olub, 6-cı boyun fəqərəsinin birər dəliyinə daxil olaraq, boyun fəqərələrinin birər dəliklərinin əmələ gətirdikləri kanalla atlasa gəlib çatır. Atlasın birər dəliyindən onun qanadının alt səthindəki atlas çökəkliyinə daxil olur. Onurğa arteriyası atlasın qanadının ön kənarı yaxınlığında ilk mühüm ayrılığı əmələ gətirərək qanadvari çökəklikdən keçib onun dorzal səthinə çıxır, atlasın qövsünün dorzal səthində yerləşən ona məxsus şırımla fəqərəarası dəliyə gəlib çatır. Bu-

rada onurğa arteriyası ikinci əyriliyi əmələ gətirərək, fəqərəarası dəliyə daxil olur. Atlasın kranial oynaq çuxurunun yuxarı ön kənarında atlas-ənsə membranını dəlir və ənsə kondilusunun yan tərəfindən böyük ənsə dəliyinə daxil olur. Burada kiçik bir əyrilik əmələ gətirdikdən sonra uzunsov beyinin ventral səthinə doğru istiqamətlənir.

Onurğa arteriyası birər dəlik kanalı ilə başa doğru gedərkən fəqərələrin sərhədlərində həm onurğa beyinə, həm də boyun əzələlərinə şaxələr ayırır. İkinci və üçüncü boyun fəqərələri sərhəddində onurğa arteriyasından ayrılan onurğabeyni şaxəsi diametrinin böyüklüyünə görə digər spinal şaxələrdən kəskin seçilir. Onun diametri onurğa arteriyasının atlasa doğru davam edən magistral yatağının diametrindən yalnız bir qədər kiçikdir. R. spinalis III onurğa kanalına daxil olduqdan sonra başa doğru istiqamətlənir və onurğa beyinin alt səthində əks tərəfin eyni adlı arteriyası ilə birləşir.

III spinal şaxələrin birləşdiyi hissəyə kaudal tərəfdən onurğabeyni ventral arteriyası da birləşir. Beləliklə, hər üç arteriya bir damarda birləşərək önə doğru istiqamətlənir. O isə ox fəqərənin dişşəkilli çıxıntısının ön hissəsi yaxınlığında yenidən iki şaxəyə ayrılır ki, bu şaxələrin də hər biri lateral istiqamətdə gedərək müvafiq tərəfin onurğa arteriyasına birləşir.

Bundan sonra onurğa arteriyası uzunsov beyinin ventral səthində orta xəttə yaxınlaşır və əks tərəfin eyni adlı arteriyası ilə birləşərək beyinin əsas arteriyasını əmələ gətirir.

Ümumi yuxu arteriyası bazu-baş arteriyasından ayrılaraq traxeyanın bayır kənarı ilə başa doğru uzanır. O, azan və simpatik sinirlərin ümumi kötüyü və daxili vidaçi vena ilə ümumi bir yataqda yerləşir. Bayır tərəfdən ümumi yuxu arteriyasına paralel olaraq, daxili vidaçi vena, dorzal tərəfdən isə azan və simpatik sinirlərin ümumi kötüyü yerləşir.

Ümumi yataq ventral və lateral tərəflərdən döş-məməvari və döş-dilaltı əzələlərlə sərhədlənir. Atlasın yaxınlığında ümumi yuxu arteriyası daxili və xarici yuxu arteriyalarına ayrılır.

Xarici yuxu arteriyası. Xarici yuxu arteriyası ardıcıl olaraq aşağıdakı şaxələri verir: 1) ənsə arteriyası (*art. occipitalis*), 2) dil arteriyası (*art. lingualis*), 3) çənəaltı tüpürcək vəzi arteriyası (*art. glandulae submandibularis*), 4) ikiqarınıqlı əzələ arteriyası (*art. biventer*), 5) əngin xarici arteriyası (*art. maxillaris externa*), 6) qulağın böyük arteriyası (*art. auricularis magna*), 7) çeynəmə əzələsi arteriyası (*art. masseterica*), 8) səthi gicgah arteriyası (*art. temporalis superficialis*), 9) əngin daxili arteriyası (*art. maxillaris interna*).

1. Ənsə arteriyası daxili yuxu arteriyasından 1–2 mm qədər ön tərəfdə, müstəqil ağızciqla xarici yuxu arteriyasından ayrılır. O, daxili yuxu arteriyasına paralel yerləşməklə, vidaçi çökəkliyə doğru uzanır. Ənsə arteriyası ardıcıl olaraq aşağıdakı şaxələrə ayrılır: a) kondilus arteriyası (*art. condylaris*), b) enən şaxə (*r. descendens s. vertebralis*), c) kaudal arteriya (*art. caudalis*).

a. Kondilus arteriyası vidaçi çökəkliyin yaxınlığında ənsə arteriyasından ayrılaraq, kondilus çökəkliyinə doğru istiqamətlənir. Ətraf yumşaq toxumaya bir neçə kiçik şaxə ayırdıqdan sonra, dilaltı kanal dəliyindən kəllənin kaudal çuxuruna daxil olur və sərt qişada şaxələnir.

b. Enən şaxə atlasa doğru gedərək, qanadvari çökəklikdən keçib, atlasın dorzal səthinə çıxır, onurğa arteriyası ilə anastomozlaşdıqdan sonra əzələlərdə şaxələnir.

c. Kaudal arteriya vidaçı çıxıntını kaudal tərəfdən ötərək, ənsə darağına yaxın, ənsə pulcuğunun bayır səthi ilə xarici ənsə qabarönünə doğru uzanır. Gicgah yolu dəliyi yaxınlığından keçərkən, özündən sərt qişanın kaudal arteriyasını ayırır ki, o da qeyd olunan dəlikdən kəllə qutusuna keçərək sərt qişada şaxələnir. Kaudal arteriyanın davamı isə xarici ənsə qabarönünə çatıb, qövs əmələ gətirərək böyük ənsə dəliyinə doğru yönəlir və ənsə əzələlərinə bir neçə kiçik şaxə ayırdıqdan sonra kəllənin kaudal çuxurunun əlavə meningeal şaxələrinə ayrılır ki, onlar da xüsusi dəliklərdən kəllə qutusuna daxil olaraq sərt qişada şaxələnirlər.

2. Dil arteriyası diametrinə görə böyük arterial damar olub, xarici yuxu arteriyasının ön divarından başlayır. Dilin əsas əzələsinin səthi ilə önə — dilin kökünə doğru uzanır. O, çənəaltı-dil əzələsinin medial səthinə çatdıqdan sonra dilin dərin arteriyası adlanaraq dərinə doğru istiqamətlənir. Şaxələnərək dilin kökünü, cismini və uc hissəsini qanla təmin edir.

3. Çənəaltı tüpürcək vəzi arteriyası çənəaltı tüpürcək vəzisinə gedərək, onun kütləsində şaxələnir.

4. İkiqarınıqlı əzələ arteriyası ikiqarınıqlı əzələnin arxa payında şaxələnir.

5. Əngin xarici arteriyası böyük diametrlı arteriya olub, xarici yuxu arteriyasının ön divarından ayrılır. Alt çənənin medial tərəfi ilə onun damar çökəkliyinə doğru istiqamətlənir. Yolda ikiqarınıqlı əzələnin alt çənəyə birləşən ön hissəsinə şaxə ayırır. Alt çənənin damar çökəkliyi yaxınlığında iki şaxəyə: a) üz arteriyasına, b) dilaltı arteriyaya ayrılır.

a. Üz arteriyası alt çənənin damar çökəkliyindən keçərək kəllənin üz hissəsinə çıxır. Böyük çeynəmə əzələsinin ön kənarı ilə yanaq əzələsinə qədər gəlib çatır və burada: ağız bucağının; üst və alt dodağın arteriyalarına şaxələnir.

b. Dilaltı arteriya alt çənə cisminin medial səthi ilə önə doğru uzanır. Yolboyu dilaltı nahiyənin əzələlərinə şaxələr ayırdıqdan sonra, çənəaltı-dil və çənə-dil əzələlərində şaxələnir.

6. Qulağın böyük arteriyası qulaq seyvanı əsasının kaudal tərəfinə doğru istiqamətlənir. O, ardıcıl olaraq aşağıdakı şaxələrə ayrılır: a) qulaqətrafi tüpürcək vəzinin kaudal arteriyası; b) qulaq seyvanının lateral, orta və medial şaxələri; c) kaudal gicgah arteriyası.

a. Qulaqətrafi tüpürcək vəzinin kaudal arteriyası qulaqətrafi tüpürcək vəzində şaxələnir.

b. Qulaq seyvanının lateral, orta və medial şaxələri. Qulaqətrafi tüpürcək vəzi arteriyasını ayırdıqdan sonra, qulağın böyük arteriyasının magistral yatağı, qulaq seyvanı əsasının kaudal tərəfinə yönələrək, qulaq seyvanına üç böyük şaxə: qulağın lateral, orta və medial şaxələrini ayırır.

Lateral şaxə qulaq seyvanının lateral kənarı ilə onun uc hissəsinə doğru uzanaraq şaxələnir.

Orta şaxə qulaq seyvanının arxa tərəfi ilə; medial şaxə isə qulaq seyvanının medial kənarı ilə qulaq seyvanının uc hissəsinə doğru istiqamətlənərək şaxələnilir. Hər üç şaxə bir-birləri ilə anastomozlaşır.

c. Kaudal gicgah arteriyası. Qulağın medial şaxəsi ayrıldıqdan sonra, qulağın böyük arteriyasının magistral yatağının davamı kaudal gicgah arteriyasını əmələ gətirir. O, kifayət qədər böyük diametrə malik olub, gicgah darağının ənsə darağına keçən hissəsi yaxınlığından gicgah çuxuruna doğru keçərək, gicgah əzələsində şaxələnilir.

7. Çeynəmə əzələsi arteriyası böyük çeynəmə əzələsinə daxil olaraq şaxələnilir.

8. Səthi gicgah arteriyası alt çənə oynaqının arxa tərəfində xarici yuxu arteriyasından ayrılır. Əvvəlcə dorzal istiqamətdə almacıq çıxıntısı kökünü ötərək gicgah çuxuruna doğru, sonra isə almacıq qövsünə paralel olaraq, onun dorzal kənarı ilə göz yuvasına doğru istiqamətlənir. Almacıq çıxıntısının kökü yaxınlığında səthi gicgah arteriyasının rostral tərəfindən üzün köndələn arteriyası ayrılır. Üzün köndələn arteriyası böyük çeynəmə əzələsinə daxil olaraq şaxələnilir.

Qulaq seyvanının əsasına yaxın, səthi gicgah arteriyasının kaudal tərəfindən isə qulağın rostral arteriyası ayrılır.

Gicgah çuxuru nahiyəsində səthi gicgah arteriyası gicgah əzələsinə bir neçə böyük şaxə ayırır ki, onlar da gicgah əzələsində şaxələnilir.

Orbitanın yaxınlığında isə səthi gicgah arteriyası bir neçə şaxəyə ayrılır. Bu şaxələr orbitanın arxa hissəsində, dəri altında, eləcə də alın hissədə şaxələnilir.

9. Əngin daxili arteriyası. Səthi gicgah arteriyası ayrıldıqdan sonra xarici yuxu arteriyasının əsas yatağının davamı əngin daxili arteriyasını əmələ gətirir. əngin daxili arteriyası "S" şəkilli əyrilik əmələ gətirərək, alt çənə oynaqının arxa kənarından onun ventral hissəsinə, oradan isə qanadvari kanaldan keçərək əsas-damaq çuxuruna daxil olur. Qanadvari kanala daxil olanadək, *art. maxillaris interna*-dan aşağıdakı şaxələr ayrılır: 1) alt çənənin alveol arteriyası (*art. alveolaris inferior*), 2) kaudal dərin gicgah arteriyası (*art. temporalis profunda caudalis*), 3) əzələ şaxələri (*rr. musculares*), 4) sərt qişanın orta arteriyası (*art. meningea media*).

1. Alt çənənin alveol arteriyası alt çənə şaxəsinin medial səthində yerləşən — alt çənə dəliyinə daxil olur. Dişlərə şaxələr verdikdən sonra, çənəaltı arteriyasını əmələ gətirir ki, o da çənəaltı dəlikdən xaricə çıxır.

2. Kaudal dərin gicgah arteriyası alt çənə oynaqının ventral tərəfində əngin daxili arteriyasından ayrılaraq, gicgah çuxuruna doğru qövs əmələ gətirir və gicgah əzələsində şaxələnilir.

3. Əzələ şaxələri qanadvari kanal yaxınlığında əngin daxili arteriyasından ayrılaraq əzələlərdə və ətraf yumşaq toxumada şaxələnilir.

4. Sərt qişanın orta arteriyası oval dəlik yaxınlığında, əngin daxili arteriyasından ayrılaraq oval dəlikdən kəllənin orta çuxuruna daxil olur və sərt qişada şaxələnilir.

Sərt qişanın orta arteriyası ayrıldıqdan sonra əngin daxili arteriyası qanadvari kanaldan keçərək əsas-damaq çuxuruna daxil olur və aşağıdakı

şaxələrə ayrılır: 1) kəllə əsasının kollateral arteriyası (*art. collateralis basis cranii*), 2) xarici göz arteriyası (*art. ophthalmica externa*), 3) rostral dərin gicgah arteriyası (*art. temporalis profunda rostralis*), 4) yanaq arteriyası (*art. buccalis*), 5) gözyuvasıaltı arteriya (*art. infraorbitalis*), 6) əsas-damaq arteriyası (*art. sphenopalatina*), 7) damağın böyük arteriyası (*art. palatina major*), 8) damağın kiçik arteriyası (*art. palatina minor*).

1. Kəllə əsasının kollateral arteriyası görmə yarığı qarşısında əngin daxili arteriyasının medial divarından ayrılır və görmə yarığında kəllənin orta çuxuruna daxil olur. Kəllə əsasının kollateral arteriyası hələ göz yarığına daxil olmamış, göz alması əzələlərinə şaxə ayırır. Bu şaxə bəzən göz arteriyasından ayrılan şaxə ilə anastomozlaşaraq, bəzən də onunla anastomozlaşmadan göz almasının əzələlərində şaxələnir.

2. Xarici göz arteriyası kəllə əsasının kollateral arteriyasından 1—2 mm ön tərəfdə əngin daxili arteriyasının medial divarından ayrılır. O, kəllə əsasının kollateral arteriyasının üzərini örtərək onu görünməz edir. Xarici göz arteriyası qövsvari əyrilik əmələ gətirərək xarici xəlbir dəliyinə doğru istiqamətlənir. Ondan göz almasına, gözün köməkçi aparatına şaxələr, sonra isə xarici xəlbir dəliyinə çatmamış sərt qişaya xarici göz arteriyasının meningeal şaxəsi ayrılır. Bundan sonra xarici göz arteriyasının əsas yatağının davamı, xarici xəlbir arteriyası adlanaraq, eyni adlı dəlikdən kəllənin rostral çuxuruna daxil olur. Sərt qişaya və xəlbir lövhəyə şaxə ayırdıqdan sonra burun boşluğuna keçir.

3. Rostral dərin gicgah arteriyası xarici göz arteriyasından bir qədər ön tərəfdə, əngin daxili arteriyasının dorzal səthindən ayrılaraq, periorbitanın arxa kənarı ilə, alın sümüyünün almacaq çıxıntısına doğru uzanır. Lakin ona çatmamış tərpa nahiyəsinə doğru qövs əmələ gətirir, gözyuvasının kaudal darağını keçərək gicgah əzələsində şaxələnir.

4. Yanaq arteriyası yanaq əzələsində şaxələnir.

5. Gözyuvasıaltı arteriya göz yuvasının aşağı hissəsindən *for. infraorbitalis*-ə daxil olur. O, *for. infraorbitalis*-ə daxil olmamış özündən, aşağı gözqapağı arteriyasını ayırır.

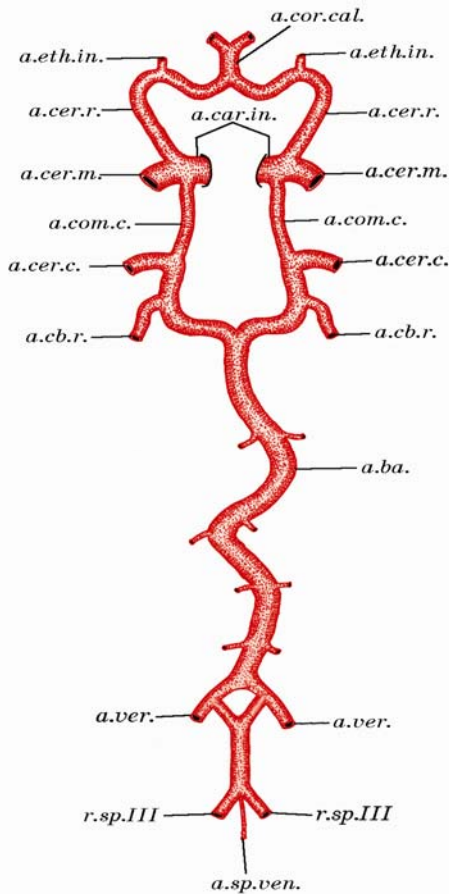
6. Əsas-damaq arteriyası əsas-damaq dəliyindən keçərək burun boşluğuna daxil olur.

7. Damağın böyük arteriyası damaq kanalından sərt damağa keçir və burada şaxələnir.

8. Damağın kiçik arteriyası yumşaq damaqda şaxələnir.

Daxili yuxu arteriyası təbil kapsulasının kaudo-medial qütbünə doğru istiqamətlənir. Burada təbil kapsulası ilə vidaçi çıxıntı kökü arasında yerləşən cırıq dəlik çökəkliyindən yuxu kanalının kaudal dəliyinə daxil olur. Yuxu kanalının rostral dəliyindən çıxdıqdan sonra isə daxili yuxu arteriyası, xarici yuxu dəliyi qarşısında dorzo-medial istiqamətdə dirsəkşəkilli mürəkkəb sifon əmələ gətirərək, daxili yuxu dəliyinə doğru istiqamətlənir və ordan kəllə qutusuna daxil olur. Sonra rostral istiqamətdə əyrilik əmələ gətirərək türk yəhərinin bayır tərəfindən mağaralı cibin ön hissəsinə gəlib çatır. Burada o, dorzal istiqamətdə qatlanaraq sərt qişanı deşir.

Baş beyin əsasının villiz arterial dövrəni. Boz canavarda baş beyin əsasının villiz arterial dövrəni iki hissəyə ayrılır: ön və arxa. Onun ön hissəsi cüt daxili yuxu arteriyasından, arxa hissəsi isə beyinin əsas arteriyasından qan alır. Beyinin əsas arteriyası (*a.ba.*) uzunsov beyinin ventral səthində cüt onurğa arteriyası uc şaxələrinin bir-birilə birləşməsi nəticəsində yaranır. Kəllə xarici hissədə onurğa arteriyasının uc şaxəsi, ənsə arteriyasının enən şaxəsi ilə anastomozlaşır (*r.des.* və *a.ver.*). Böyük ənsə dəliyi yaxınlığında isə onurğa arteriyasının uc şaxəsinə onurğabeyni ventral arteriyası (*a.sp.ven.*) birləşir.



Beyinin əsas arteriyası uzunsov beyinin alt orta şırımından (*fissura mediana ventralis*) sağa və sola keçməklə, qövşşəkilli bir neçə ayrılıq əmələ gətirməklə önə doğru uzanır. Öz yolunda uzunsov beyinə, beyin körpüsünə, daxili qulağa, beyinciyə və sərt qişaya şaxələr ayırır. Dorsum sellae yaxınlığında o, bifurkasiya edərək iki şaxəyə ayrılır. Bu şaxələrin hər biri özündən beyinciyin rostral arteriyasını (*a.cb.r.*) ayırdıqdan sonra böyük beyinin kaudal arteriyasına (*a.cer.c.*) çevrilir.

Daxili yuxu arteriyası sərt qişanı dəldikdən sonra kaudal və rostral istiqamətə doğru, müvafiq olaraq kaudal və rostral şaxə ayırır. Kaudal şaxə kaudal birləşdirici arteriyanı (*a.com.c.*) əmələ gətirir ki, o da böyük beyinin kaudal arteriyasına birləşməklə villiz dövrənin ön və arxa hissələrini bir-birinə birləşdirmiş olur.

Daxili yuxu arteriyasından ayrılan rostral şaxə isə böyük beyinin rostral arteriyasına (*a.cer.r.*) çevrilir ki, o da medial istiqamətdə qövs əmələ gətirərək orta xəttə yaxınlaşır. Özün-

Шякил 1. Аіç úáíáááääá (Canis lupus L.) ááø ááééí ýñáñúíúí áéééç áðòáðéáè ářáðáíú (circulus arteriosus cerebri Willisi) áý íó ýÿëý ýÿòèðýí íÿíáÿëÿðèí ñðáíàðèè òÿñáèðè:

a.ba. — ááééíéí ýñáñ áðòáðééáñú (art. basilaris); *a.car.in.* — ááðééè éóóó áðòáðééáñú (art. carotis interna); *a.cb.r.* — ááééíúéééí ðíñòðáè áðòáðééáñú (art. cerebelli rostralis); *a.cer.c.* — ářéóè ááééíéí éáóááè áðòáðééáñú (art. cerebri caudalis); *a.cer.m.* — ářéóè ááééíéí íðòá áðòáðééáñú (art. cerebri media); *a.cer.r.* — ářéóè ááééíéí ðíñòðáè áðòáðééáñú (art. cerebri rostralis); *a.com.c.* — éáóááè áèðëÿøáèðéúè áðòáðééá (art. communicans caudalis); *a.cor.cal.* — ářéÿíÿè úèñèí áðòáðééáñú (art. corporis callosi); *a.eth.in.* — ááðééè ðÿéáèð áðòáðééáñú (art. ethmoidalis interna); *a.sp.ven.* — ííóðúáááéíè ááííòðáè áðòáðééáñú (art. spinalis ventralis); *a.ver.* — ííóðúá áðòáðééáñú

dən daxili xəlbir arteriyasını (*a.eth.in.*) ayırdıqdan sonra, böyük beyinin rostral arteriyası orta xətdə əks tərəfin eyni adlı arteriyası ilə birləşərək döyənək cisim arteriyasını (*a.cor.cal.*) əmələ gətirir. Döyənək cisim dizini keçdikdən sonra o, yenidən iki şaxəyə — böyük beyinin rostral arteriyalarına ayrılır. Böyük beyinin rostral arteriyaları yan-yanaya yerləşməklə, döyənək cisim şırımı ilə kaudal istiqamətdə uzanırlar. Onların hərəsi bir yarımkürənin medial səthini qanla təmin edir. *Splenium corporis callosi* yaxınlığında böyük beyinin rostral arteriyası üçüncü beyin mədəciyinin damarlı kələfinə damarlı kələfin üst arteriyasını (*art. choroidea superior*) ayırır.

Kaudal və rostral şaxələri ayırdıqdan sonra, daxili yuxu arteriyasının davamı böyük beyinin orta arteriyasını əmələ gətirir (*a.cer.m.*). Böyük beyinin orta arteriyası üçüncü beyin mədəciyinin damarlı kələfinə — damarlı kələfin rostral arteriyasını (*art. choroidea rostralis*) ayırdıqdan sonra bir neçə böyük şaxəyə ayrılır. Bu şaxələr psevdo-silvi yarığı nahiyəsindən böyük beyin yarımkürəsinin bayır səthinə keçir və şaxələnərək alın payından ənsə payına kimi, onu bayır səthdən bürüyürlər. Bu damarlar beyin yarımkürəsinin qırıqları üzərində səthdə yerləşdikləri halda, şırıma doğru getdikcə onun daxilinə keçərək görünməz olurlar. Beyin yarımkürələrinin qarışıq qidalanma sahələrində böyük beyinin rostral, orta və kaudal arteriyalarının uc şaxələri bir-birləri ilə anastomozlaşırırlar.

ƏDƏBİYYAT

1. Волк, под. редакции Д.И.Бибикова, М., Наука, 1985, 606 с.
2. Гептнер В.Г., Наумов Н.П., Юргенсон П.Б., Слудский А.А., Чирикова А.Ф.,
3. Банников А.Г., Млекопитающие Советского Союза, М., «Высшая школа», 1967, т. II, ч. I, 1004 с.
4. Гурский И.Г., Гибридизация волка с собакой в природе, Бюл. МОИП. отд. биол., 1975, т. 80, в.1, с. 131–136.
5. Животный мир Азербайджана, т. III, позвоночные, Баку, Эльм, 2002, 654 с.
6. Соколов В.Е., Систематика млекопитающих, М., Высшая школа, 1979, 528 с.
7. Lawrence B., Bossert W., Multiple character analysis of *Canis lupus*, *latrans* and *familiaris* with a discussion of the relation-ship of *Canis niger*, Amer. Zool., 1967, vol. 7, p. 223–232.

ТОПОГРАФО – АНАТОМИЧЕСКИЕ ОСОБЕННОСТИ АРТЕРИАЛЬНЫХ СОСУДОВ ГОЛОВЫ СЕРОГО ВОЛКА

Н.И.АЛИЕВ

АННОТАЦИЯ

Изучена артериальная система головы у шести особей серого волка (*C.lupus* L.). Дается подробное описание поверхностного и глубокого слоя сосудов наружной поверхности головы, а также артериальные источники кровоснабжающие головной мозг. Описывается форма артериального круга основания мозга и сосуды, отходящие от него к головному мозгу.

**THE TOPOGRAPHIC – ANATOMIC CHARACTERISTICS
GREY WOLFE HEAD VESSELS**

N.I.ALIYEV

ABSTRACT

Have been studied the arterial system of head in six grey wolfes (C.lupus L.). There is given detailed description of surfaced and deep level vessels of the head blood Suppling arterial sources. Discribed the form of arterial circle in brain base and vessels outgoing from them to the cerebrum.